Imagenología de la unión biliopancreática anómala

SEPTIEMBRE 2020

GASTROINTESTINAL IMAGING

Imaging of Pancreaticobiliary Maljunction

Ayako Ono, MD, PhD
Shigeki Arizono, MD, PhD
Hiroyoshi Isoda, MD, PhD
Kaori Togashi, MD, PhD

Abbreviations: ERCP = endoscopic retrograde cholangiopancreatography, JSPBM = Japanese Study Group on Pancreaticobiliary Maljunction, MIP = maximum intensity projection, MPR = multiplanar reconstruction, PBJ = pancreaticobiliary junction, PBM = pancreaticobiliary maljunction, 3D = three-dimensional, 2D = two-dimensional

RadioGraphics 2020; 40:378–392

https://doi.org/10.1148/rg.2020190108

Content Codes: GI MR OI US

From the Department of Diagnostic Imaging and Nuclear Medicine, Kyoto University Graduate School of Medicine, 54 Kawahara-cho, Shogoin, Sakyo-ku, Kyoto 606-8507, Japan. Presented as an education exhibit at the 2018 RSNA Annual Meeting. Received April 12, 2019; revision requested June 26 and received July 19; accepted July 30. For this journal-based SA-CME activity, the authors A.O. and S.A. have provided disclosures (see end of article); all other authors, the editor, and the reviewers have disclosed no relevant relationships. **Address correspondence to** A.O. (e-mail: *nanohananooki@gmail.com*).

©RSNA, 2020

OBJETIVOS DE APRENDIZAJE

- Reconocer las características morfológicas de la PBM
- Identificar las claves diagnósticas de la PBM
- Describir el manejo y el tratamiento de la PBM

PBM (pancreaticobiliary maljunction = unión biliopancreática anómala)

PUNTOS DE APRENDIZAJE

- En pacientes con PBM, es esfínter de Oddi no regula la unión biliopancreática (PBJ) y puede ocurrir reflujo recíproco de jugo pancreático y bilis. El reflujo de jugo pancreático daña el epitelio biliar y promueve el desarrollo de cáncer. Por tanto, una vez diagnosticada la PBM, se recomienda la cirugía de reducción de riesgo para ayudar en la prevención del desarrollo de cáncer biliar.

PUNTOS DE APRENDIZAJE

- Estenosis congénita del colédoco o del ducto hiliar es común en pacientes con PBM con dilatación biliar. Los radiólogos debieran reconocer este hallazgo característica de PBM para diferenciar las estenosis malignas de las benignas.

PUNTOS DE APRENDIZAJE

- La TC multidetector y la colangiopancreatografía por MRI pueden ahora obtener imágenes de alta resolución de la anatomía biliopancreática y se ha vuelto importante en el diagnóstico de PBM y de sus complicaciones.
- Aunque la US de por sí sola puede no ser suficiente para representar una unión anómala del ducto biliopancreático, es una herramienta útil y no invasiva que ayuda a tamizaje de PBM. Dilatación del conducto biliar extrahepático o engrosamiento parietal de la vesícula puede verse en US, y este tamizaje puede ser la primera oportunidad para diagnosticar PBM con o sin dilatación biliar.

PUNTOS DE APRENDIZAJE

- Debiéramos evaluar imágenes de seguimiento cuidadosamente en los pacientes con PBM aún años luego de la cirugía profiláctica, siendo que los conductos biliares remanentes aún están en riesgo del cáncer biliar.

Introducción

- Primer caso descrito 1906
- Autopsia en Alemania
- Prevalencia 100 – 1000 x en Asia (Japón)
- Corea del Sur 4.1% en 10243 CPRE
- GB 1:53000 (0.0019%)
- M:V 3:1

- Riesgo elevado de cáncer biliar → Relevancia clínica

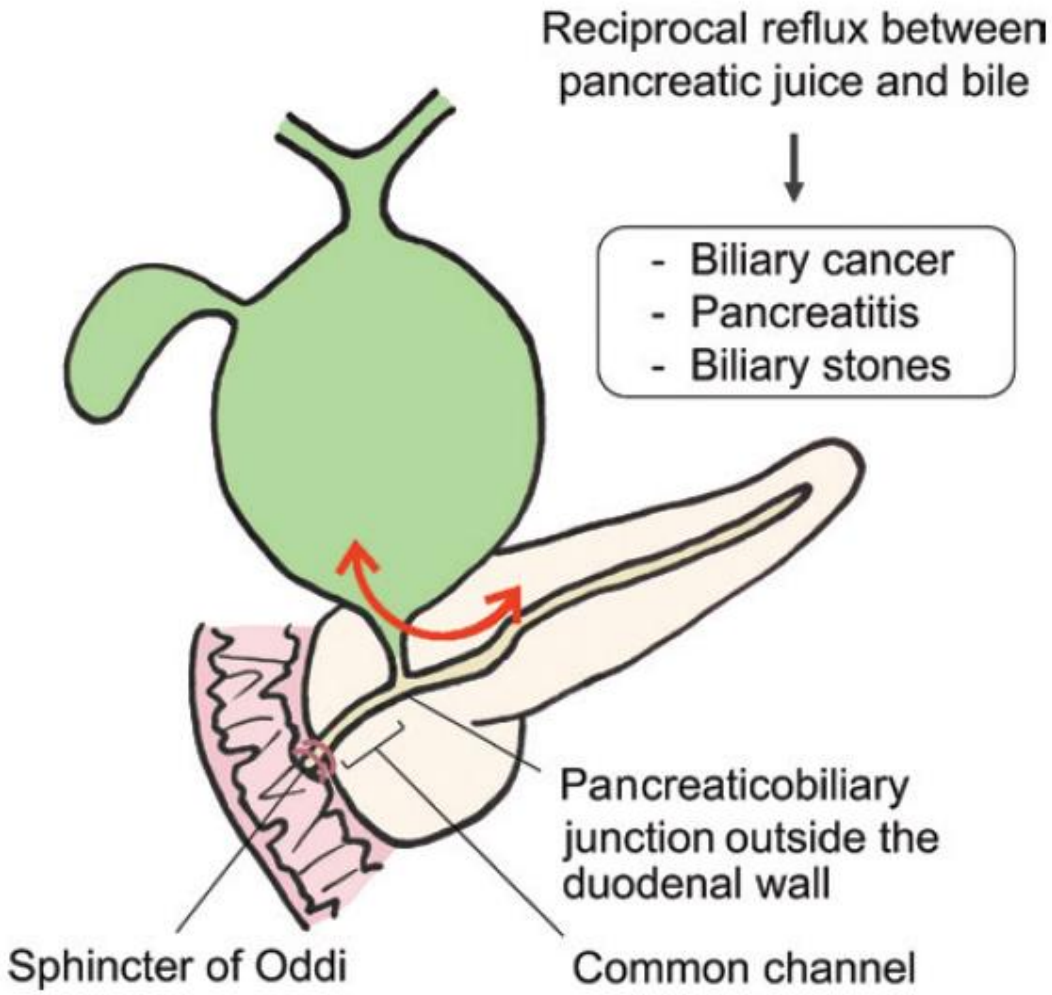
Reciprocal reflux between pancreatic juice and bile
- Biliary cancer
- Pancreatitis
- Biliary stones
Pancreaticobiliary junction outside the duodenal wall
Sphincter of Oddi
Common channel

FIG 1

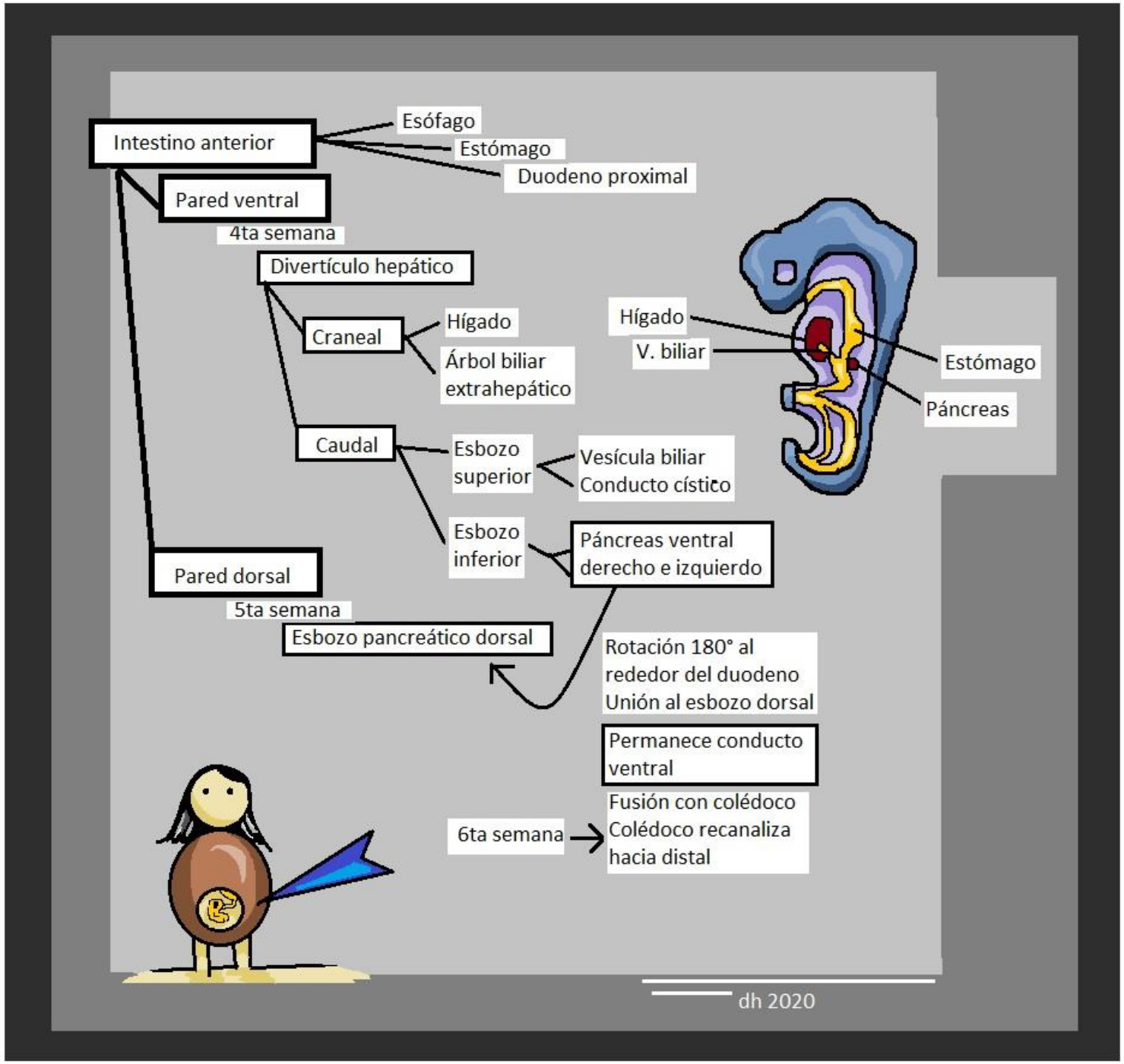
Intestino anterior
Esófago
Estómago
Duodeno proximal
Pared ventral
4ta semana
Divertículo hepático
Craneal
Hígado
Árbol biliar extrahepático
Caudal
Esbozo superior
Vesícula biliar
Conducto cístico
Esbozo inferior
Páncreas ventral derecho e izquierdo
Pared dorsal
5ta semana
Esbozo pancreático dorsal
Rotación 180° al rededor del duodeno
Unión al esbozo dorsal
Permanece conducto ventral
6ta semana
Fusión con colédoco
Colédoco recanaliza hacia distal
Hígado
V. biliar
Estómago
Páncreas
dh 2020

FIG 2

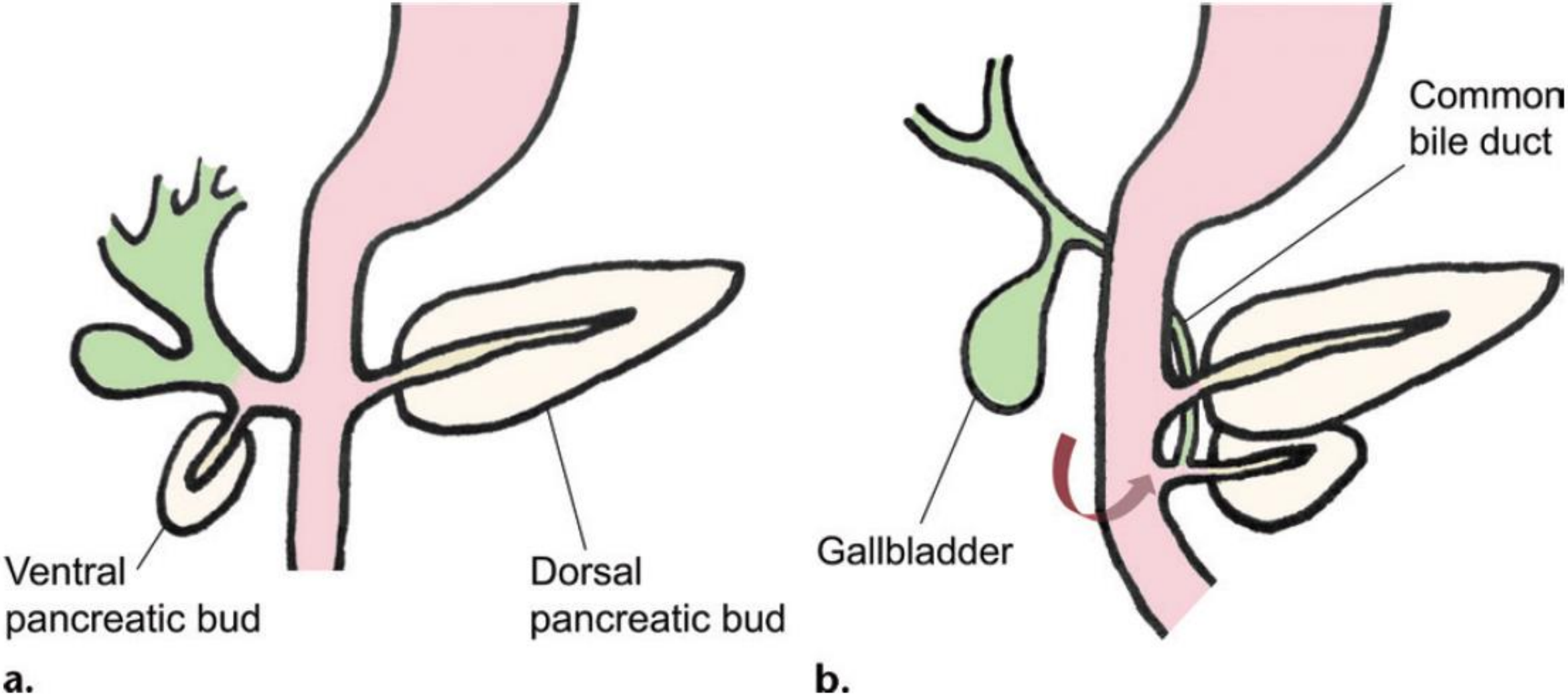
Ventral
pancreatic bud
Dorsal
pancreatic bud
a.
Common
bile duct
Gallbladder
b.

Características morfológicas

- PBM con y sin dilatación biliar

- Subtipo con dilatación más frecuente 77%
- En pacientes pediátricos con PBM con dilatación: estenosis del colédoco distal en un 76%
- Importancia de diferenciar estenosis
  - Maligna: engrosamiento parietal
  - Benigna: carece engrosamiento parietal en sitio de estenosis

- En PBM con dilatación, un 50% tiene dilatación de vías biliares intrahepáticas

FIG 3

Criterios diagnósticos

- No hay definición establecida de canal común largo
  - Canal >10 mm habitalmente visto en PBM
  - Normal 1-12 mm
  - Igual o > a 8 mm, o bien >15 mm (según autor)
- Casos de canal corto → colangiografía directa
  - Efecto de esfínter de Oddi no se extiende hasta la unión

Tabla 2: Criterios Diagnósticos para la PBM

Definición

- La PBM es una malformación congénita en que los conductos pancreático y biliar se unen por fuera de la pared duodenal.

Fisiopatología

- En la PBM, el esfínter papilar duodenal (esfínter de Oddi) falla en ejercer influencia sobre la unión biliopancreática por el canal anormalmente largo. Por tanto, da lugar a reflujo recíproco entre el jugo gástrico y la bilis, lo cual resulta en varias enfermedades, como la inhibición de la excreción de la bilis y del jugo pancreático y causando cáncer biliar en el tracto biliar y en el páncreas.

Tabla 2: Criterios Diagnósticos para la PBM

Criterios diagnósticos (las características imagenológicas o del examen anatomopatológico ayudan a diagnosticar la PBM)

Diagnóstico por imágenes

- Un canal anormalmente largo o una unión anormal entre los conductos pancreático y biliar debe ser evidente en la colangiografía directa, como la CPRE, colangiografía transhepática percutánea o colangiografía intraquirúrgica; colangiopancreatografía MRI; o colangiografía TC 3D de goteo de infusión (drip infusion CT cholangiography). Sin embargo, en pacientes con un canal relativamente corto, es necesario confirmar que el efecto del esfínter papilar no se extiende a la unión con colangiografía directa.

- Es posible diagnosticar PBM si la unión biliopancreática fuera de la pared puede ser demostrada en US endoscópica o en imágenes MPR obtenidas con TC multidetector.

Tabla 2: Criterios Diagnósticos para la PBM

… Criterios diagnósticos (las características imagenológicas o del examen anatomopatológico ayudan a diagnosticar la PBM)

Diagnóstico anatomopatológico

- Debiera confirmarse en cirugía o autopsia que la unión biliopancreática se ubica fuera de la pared duodenal o que los conductos pancreático y biliar se unen de manera anormal.

Tabla 2: Criterios Diagnósticos para la PBM

Diagnóstico suplementario (los siguientes hallazgos sugieren fuertemente la existencia de PBM)

Niveles elevados de amilasa en la bilis

- Las enzimas pancreáticas, especialmente amilasa, en la bilis dentro del conducto y vesícula biliar obtenida inmediatamente luego de una laparotomía (endoscópicamente o percutáneamente), están generalmente en niveles altos. Sin embargo, los niveles cerca al, o bien por debajo del valor sérico normal son ocasionalmente observados en pacientes con PBM.
- En algunos casos con canal común relativamente largo, se observan características clínicas similares a los de PBM, incluyendo la elevación de los niveles de enzimas pancreáticas en la bilis, mostrando el efecto del esfínter sobre la unión biliopancreática.

Tabla 2: Criterios Diagnósticos para la PBM

… Diagnóstico suplementario (los siguientes hallazgos sugieren fuertemente la existencia de PBM)

Dilatación del conducto biliar extrahepático

- La PBM incluye un subtipo que se asocia con dilatación del conducto biliar (dilatación biliar congénita) y otro que no (PBM sin dilatación biliar). Cuando se demuestra dilatación quística, fusiforme o cilíndrica en el conducto biliar extrahepático, se vuelven necesarias investigaciones cuidadosas para determinar la presencia de PBM.
- Son útiles los valores estándar para el diámetro máximo del colédoco en cada edad para ayudar en el diagnóstico de PBM con o sin dilatación biliar.

Table 1: Diagnosis of Bile Duct Dilatation at US according to Age

Patient Age (y)	Dilatation (mm)
0	~3.1
5	~4.0
10	~4.6
15	~5.1
20–29	~6.0
30–39	~6.4
40–49	~6.8
50–59	~7.3
60–69	~7.8
~70	~8.6

Adapted and reprinted, with permission, from reference 21.

TABLA 1

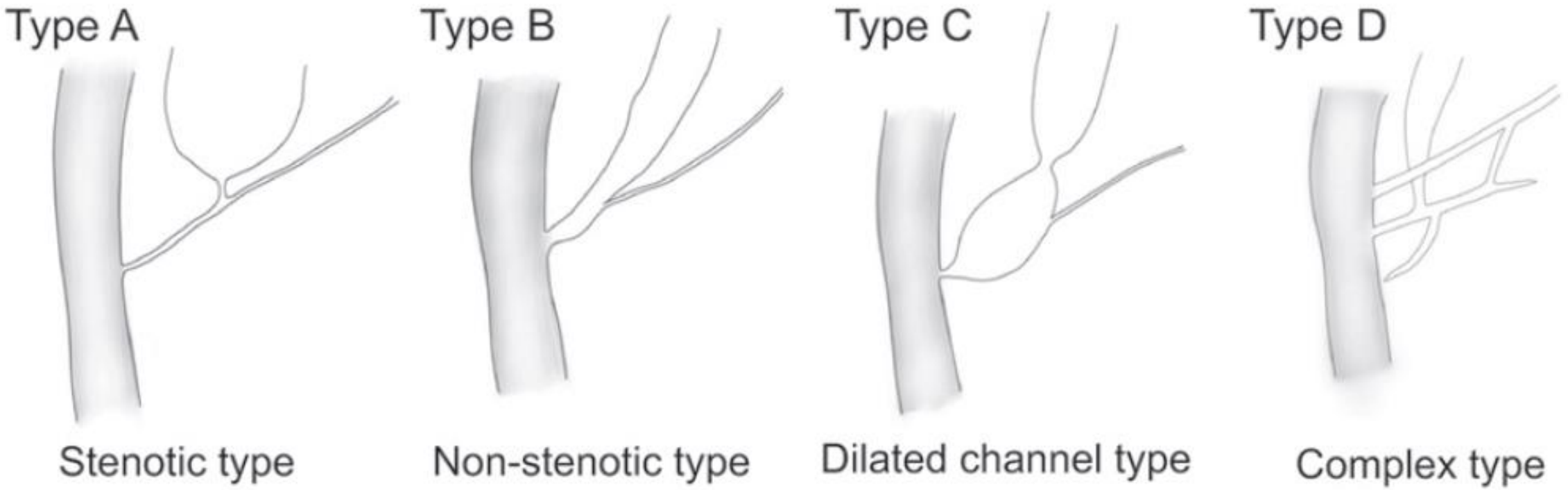
Type A
Type B
Type C
Type D
Stenotic type
Non-stenotic type
Dilated channel type
Complex type

FIG 4

FIG 5

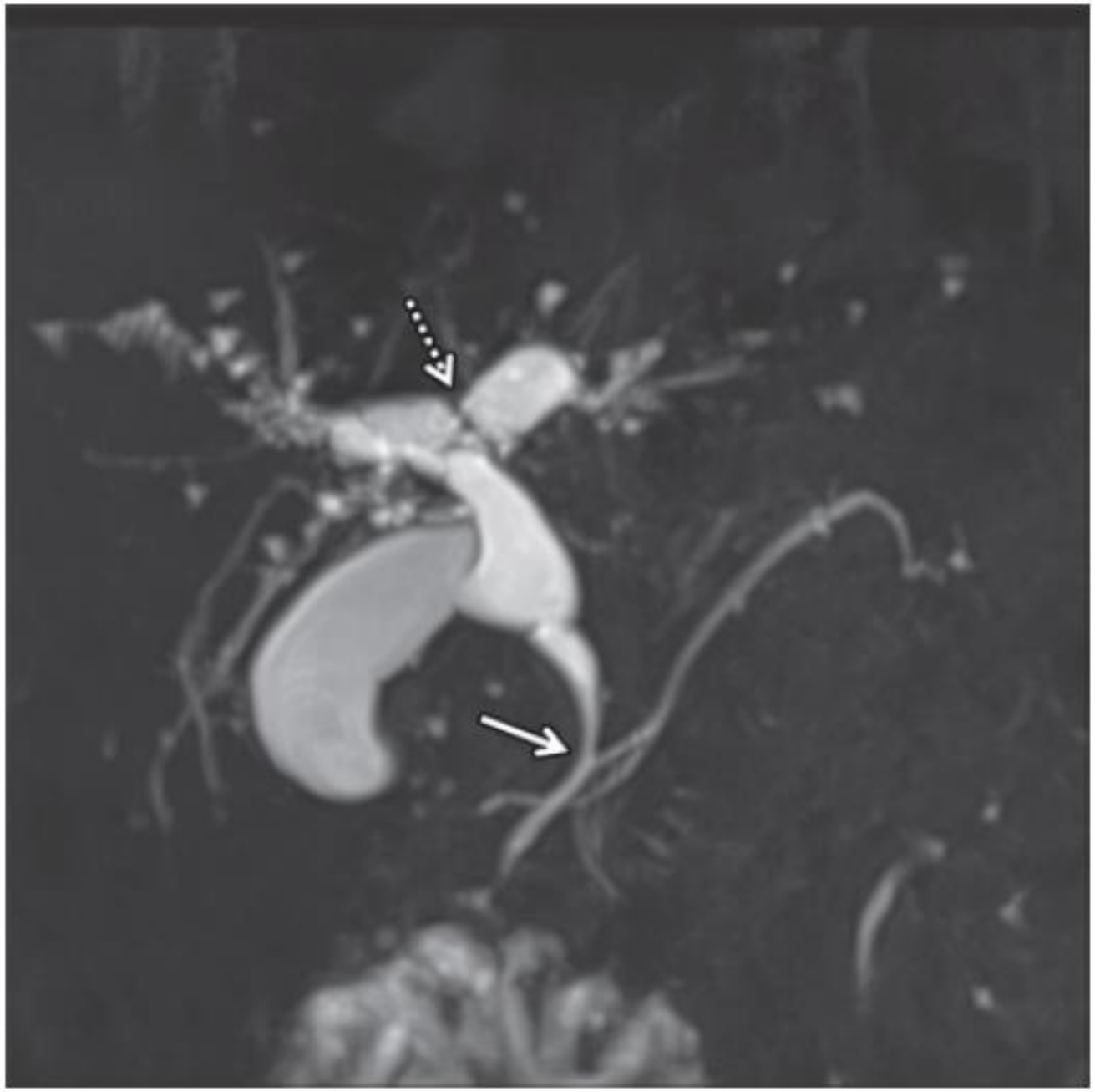

Diagnóstico de PBM

PBM con dilatación 50% diagnosticados en niños

- Más síntomas
  - Dolor abdominal
  - Vómitos
  - Ictericia
  - Fiebre

PBM sin dilatación

- De diagnóstico más difícil
- A menudo no diagnosticado antes de edad adulta
- Signos clínicos de cáncer biliar
- Edad promedio de cáncer biliar en PBM 60 añ
- Pacientes sin PBM 15-20 más tarde

Modalidades de imágenes: US

- Dilatación de los conductos extrahepáticos
- Engrosamiento parietal de vesícula biliar
- Tamizaje que requiere estudio adicional

Modalidades de imágenes: MRI

Colangiopancreatografía MRI

- Método de preferencia sobre CPRE
- Modalidad de segunda línea tras US para PBM
- No invasiva, no contrastada, no ionizante
- Imágenes 3D en alta resolución

- Sensibilidad en adultos 75%
- En niños, de 44-65%
- Limitante es artefacto de movimiento

- MRI dinámico con estímulo de secretina (páncreas exócrino excreta líquido, mejora visualización del Wirsung)
- Ácido gadoxético: contraste hepatobiliar (falla en detectar reflujo en 50%)

Time-SLIP: supresión de fondo con pulso de inversión selectivo, visualización directa del flujo pancreatobiliar

Modalidades de imágenes: TC

TC multidetector

- Disponibilidad es ventaja
- Detalles anatómicos
- Sensibilidad 58-100% en adultos
- En niños, de 20%
- Tamizaje de cáncer biliar

- Colangiografía TC de goteo de infusión
- Agente de contraste biliar
- Menos invasiva que la CPRE
- Sensibilidad de 25-38% en niños
- Conducto pancreático no siempre visualizado

Modalidades de imágenes: Ecoendoscopía

- Modalidad de tercera línea
- Alta resolución
- Unión biliopancreática fuera de pared duodenal
- Empleado para tamizaje y vigilancia de cáncer biliar en PBM

Modalidades de imágenes: CPRE

Colangiopancreatografía retrógrada endoscópica

- Función del esfínter de Oddi
- Sensibilidad de 75% en niños

- Complicaciones 7%
- Mortalidad de 0.3% (3/1000)
- Pancreatitis 3.5%
- Colangitis (> en estenosis), hemorragia, infección

Ventaja de muestra de tejido e intervención biliar

FIG 6

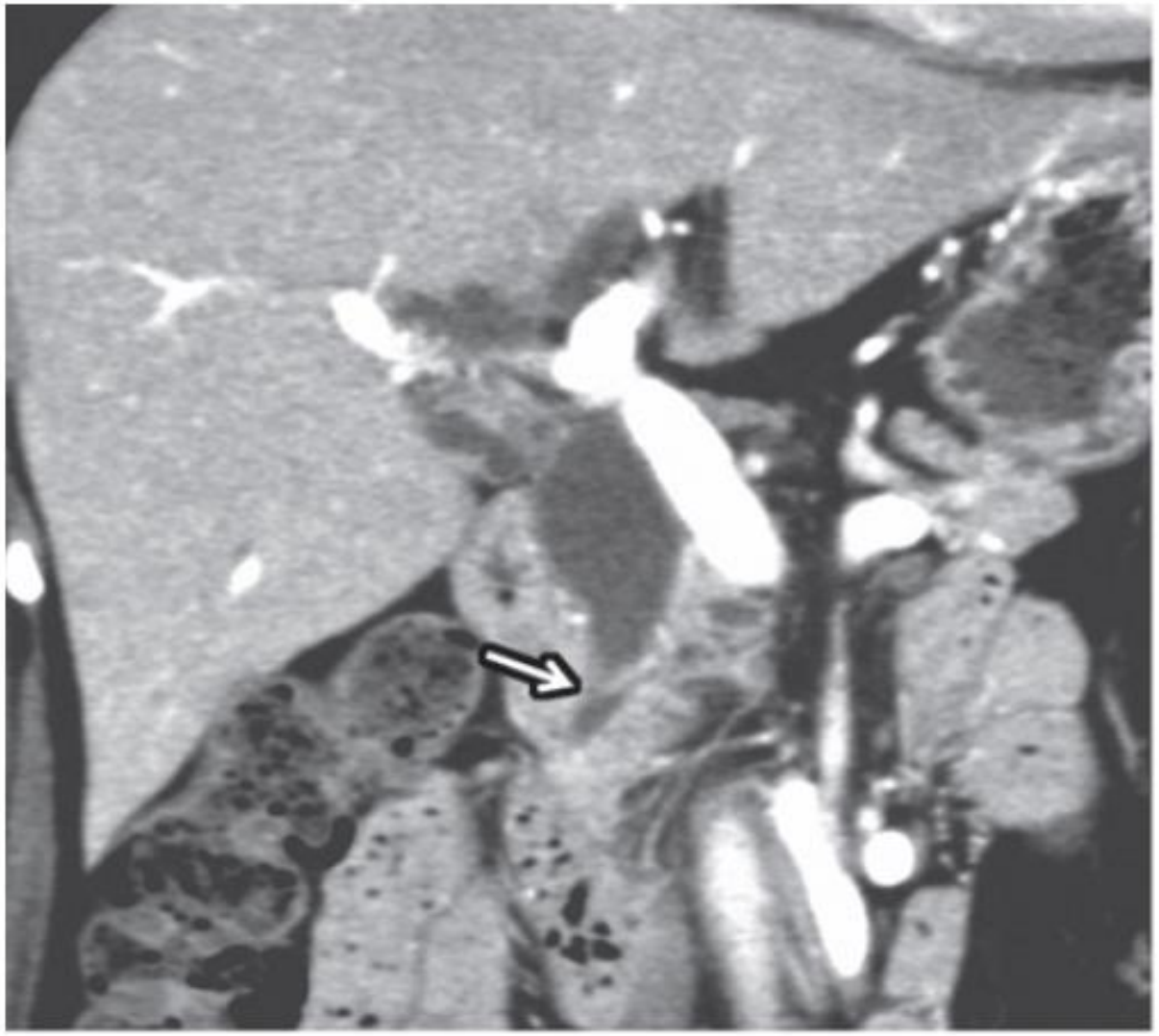

a.

b.

FIG 7

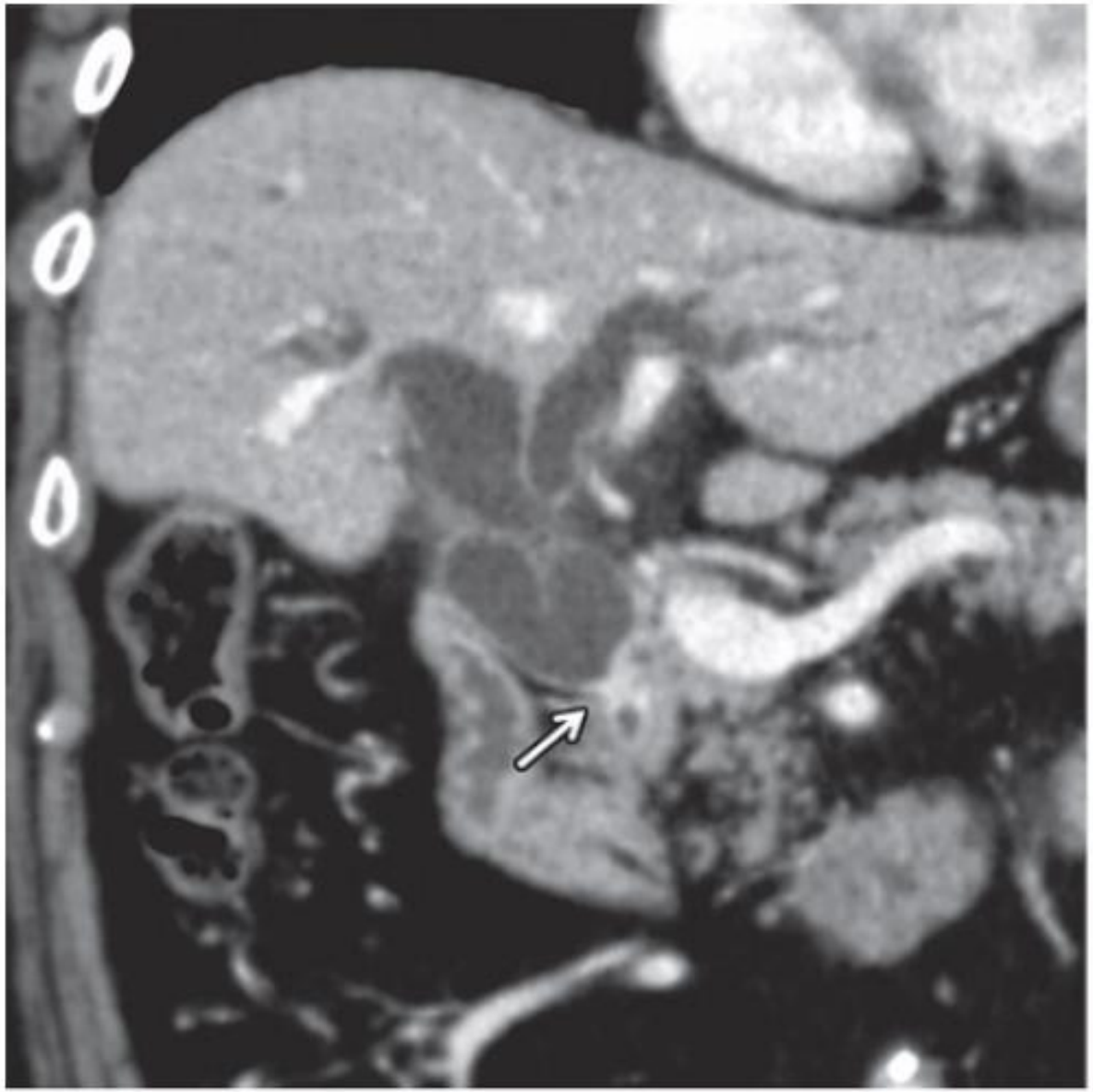

a.

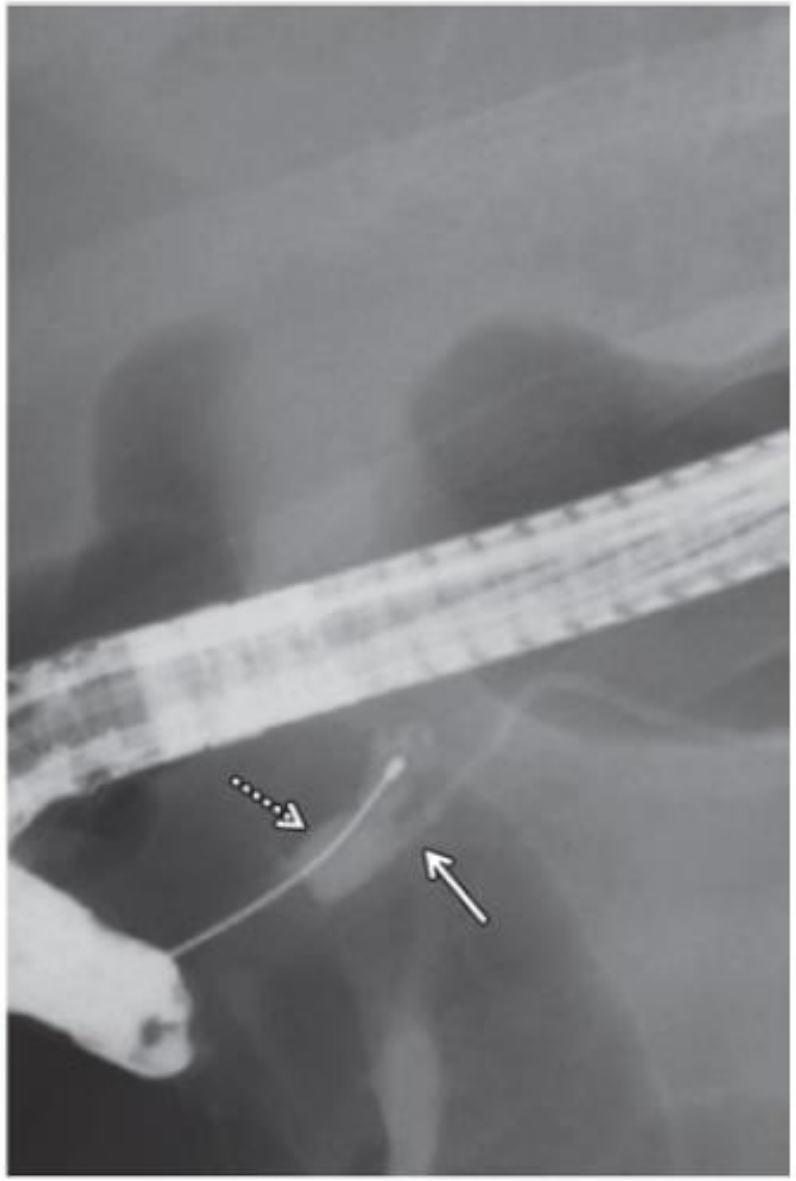

b.

FIG 8

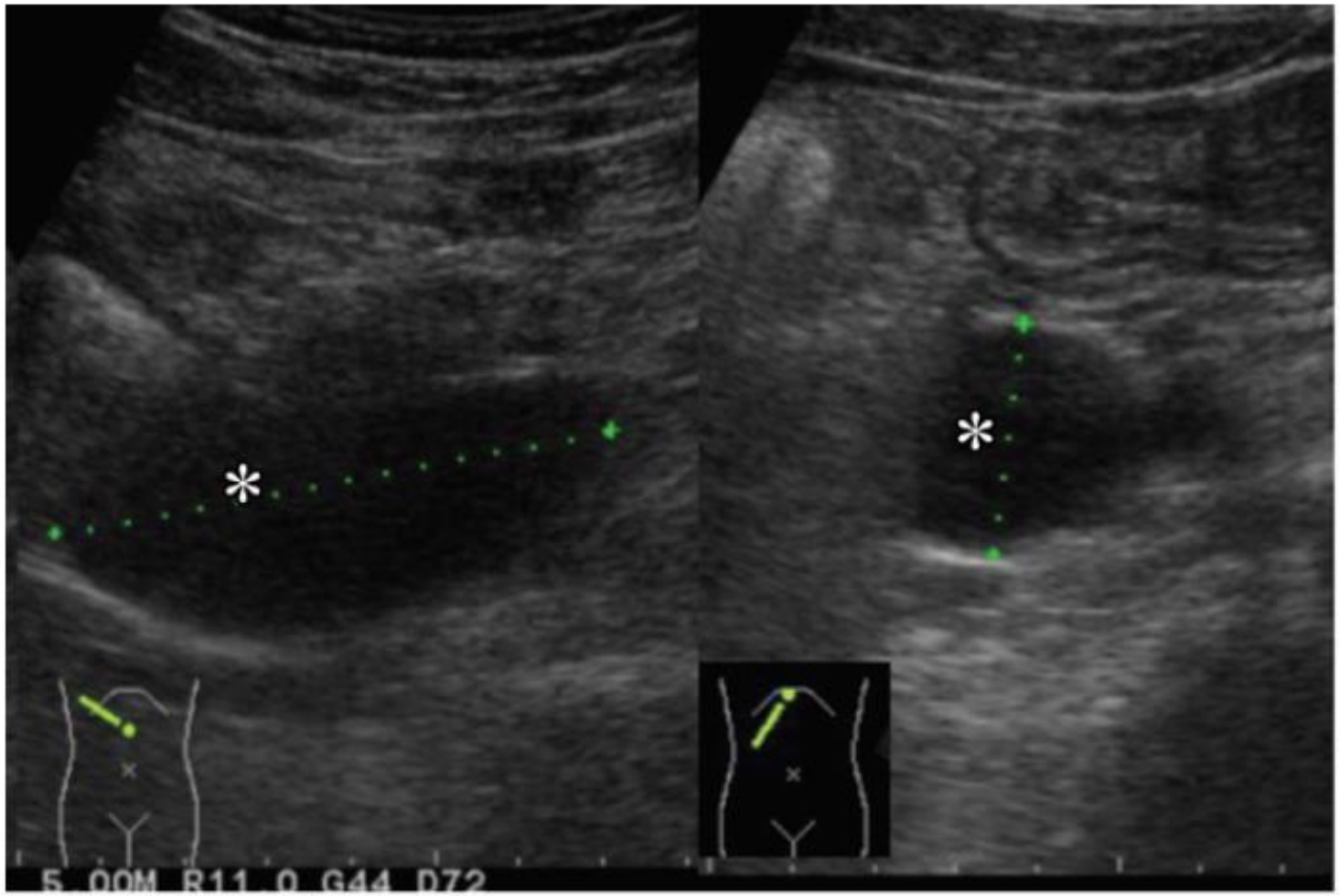

a.

b.

FIG 9

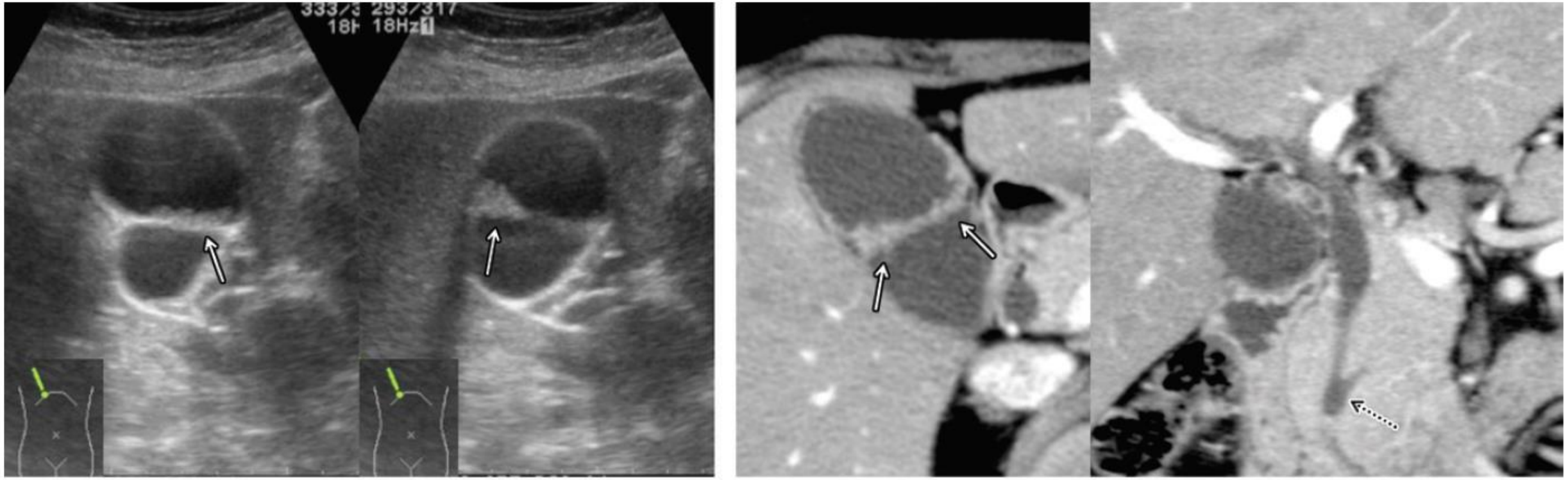

FIG 10

c.

FIG 10

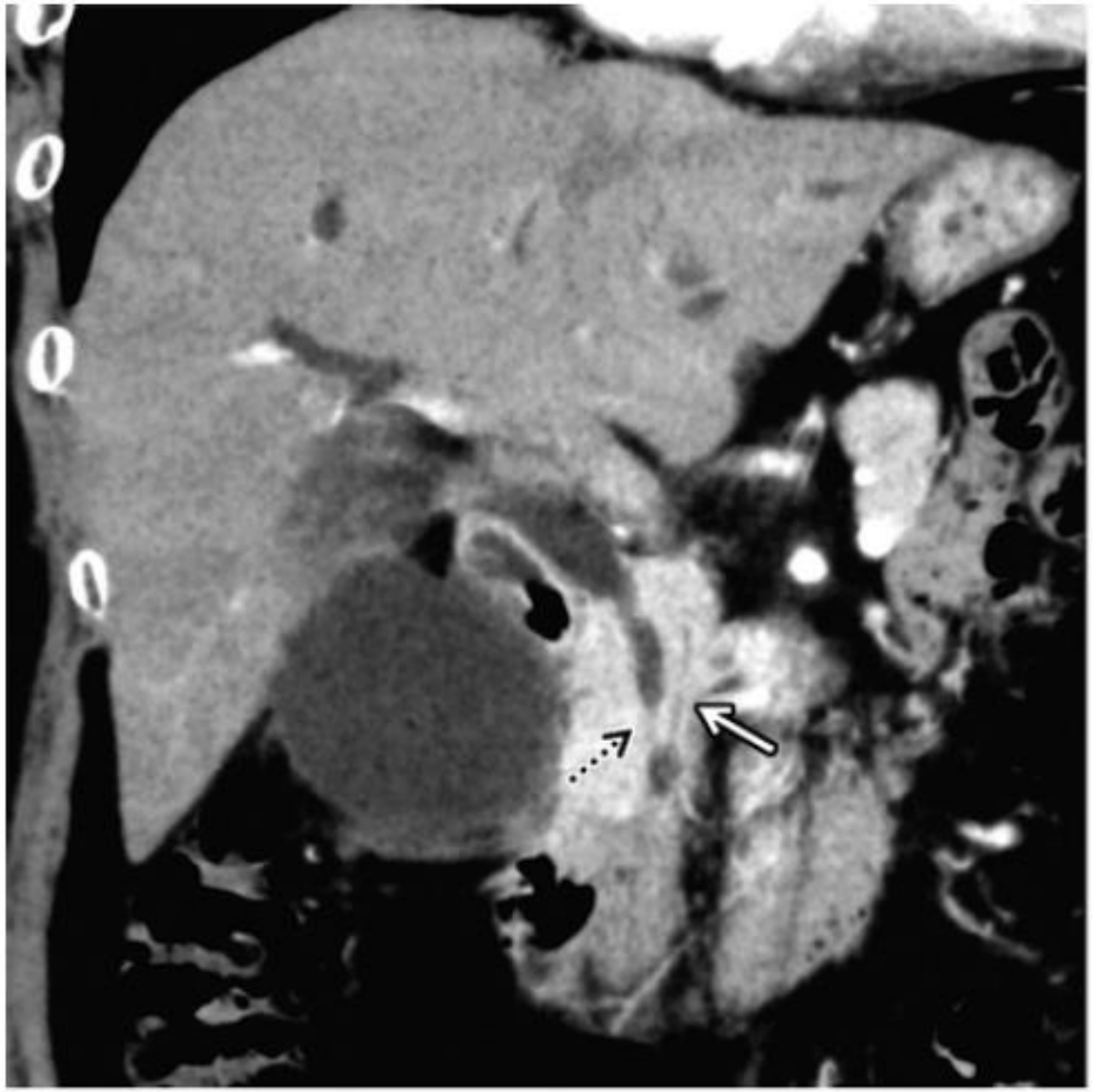

a.

b.

FIG 11

Complicaciones

- Reflujo recíproco
- Obstrucción por impactación de tapón protéico
  → ictericia , vómitos, dolor abdominal
  - Transitorio, asociado a litostatina (proteína soluble del páncreas)

- Pancreatitis
  - En niños con PBM 30%
  - En adultos, 9%
  - Mayormente leve
  - Pancreatitis crónica en 3%

Complicaciones

- Litiasis
  - Adultos con PBM 23%
  - En niños 9%
  - Asociado a éstasis biliar
- Cáncer biliar
  - Edad promedio de cáncer biliar en PBM 60 añ
  - Pacientes sin PBM 15-20 más tarde
  - Posibilidad de cáncer multifocal
  - Recurrencia 2%

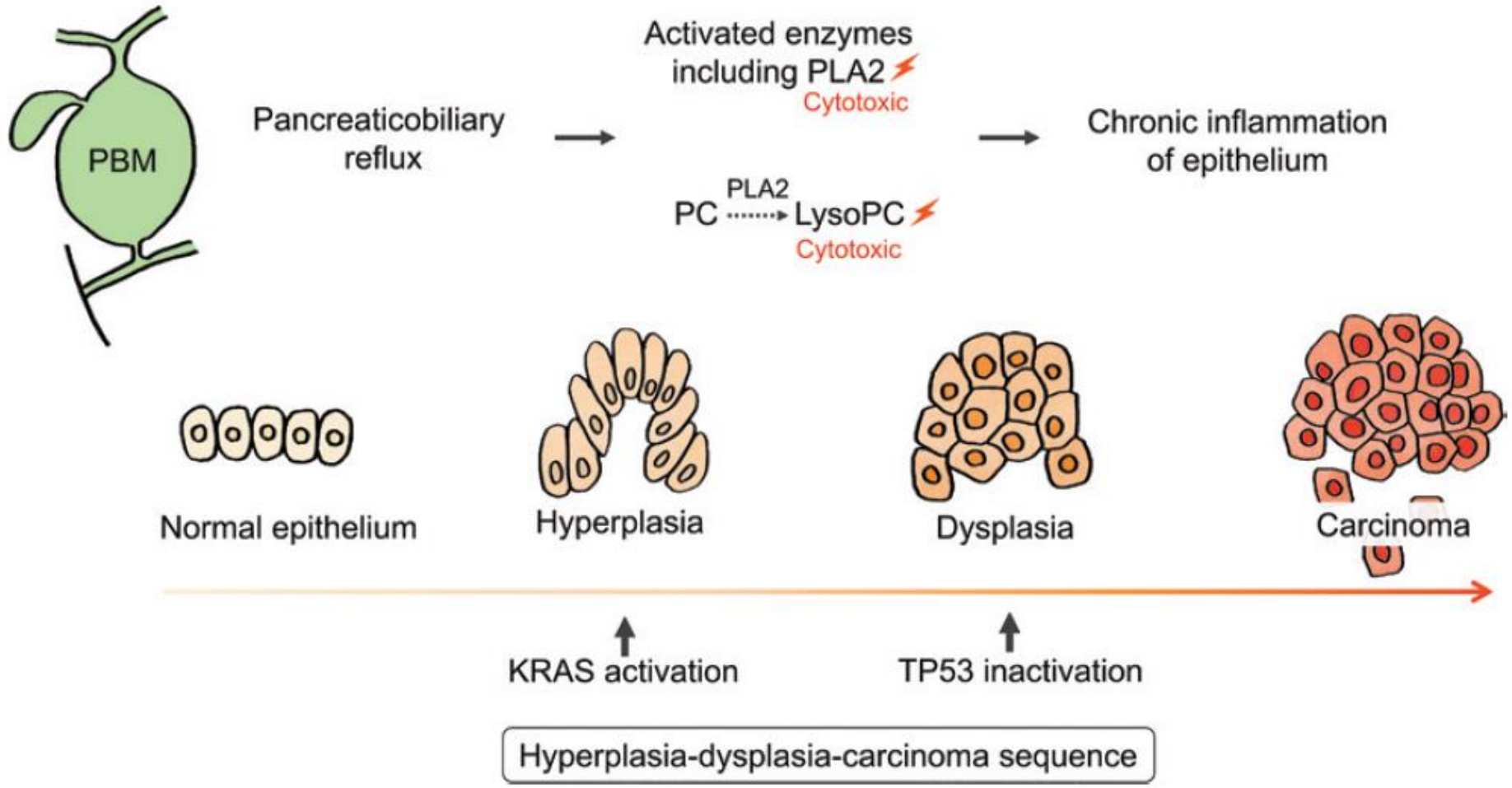
PBM
Pancreaticobiliary reflux
Activated enzymes including PLA2
Cytotoxic
PC
PLA2
LysoPC
Cytotoxic
Chronic inflammation of epithelium
Normal epithelium
Hyperplasia
Dysplasia
Carcinoma
KRAS activation
TP53 inactivation
Hyperplasia-dysplasia-carcinoma sequence

FIG 12

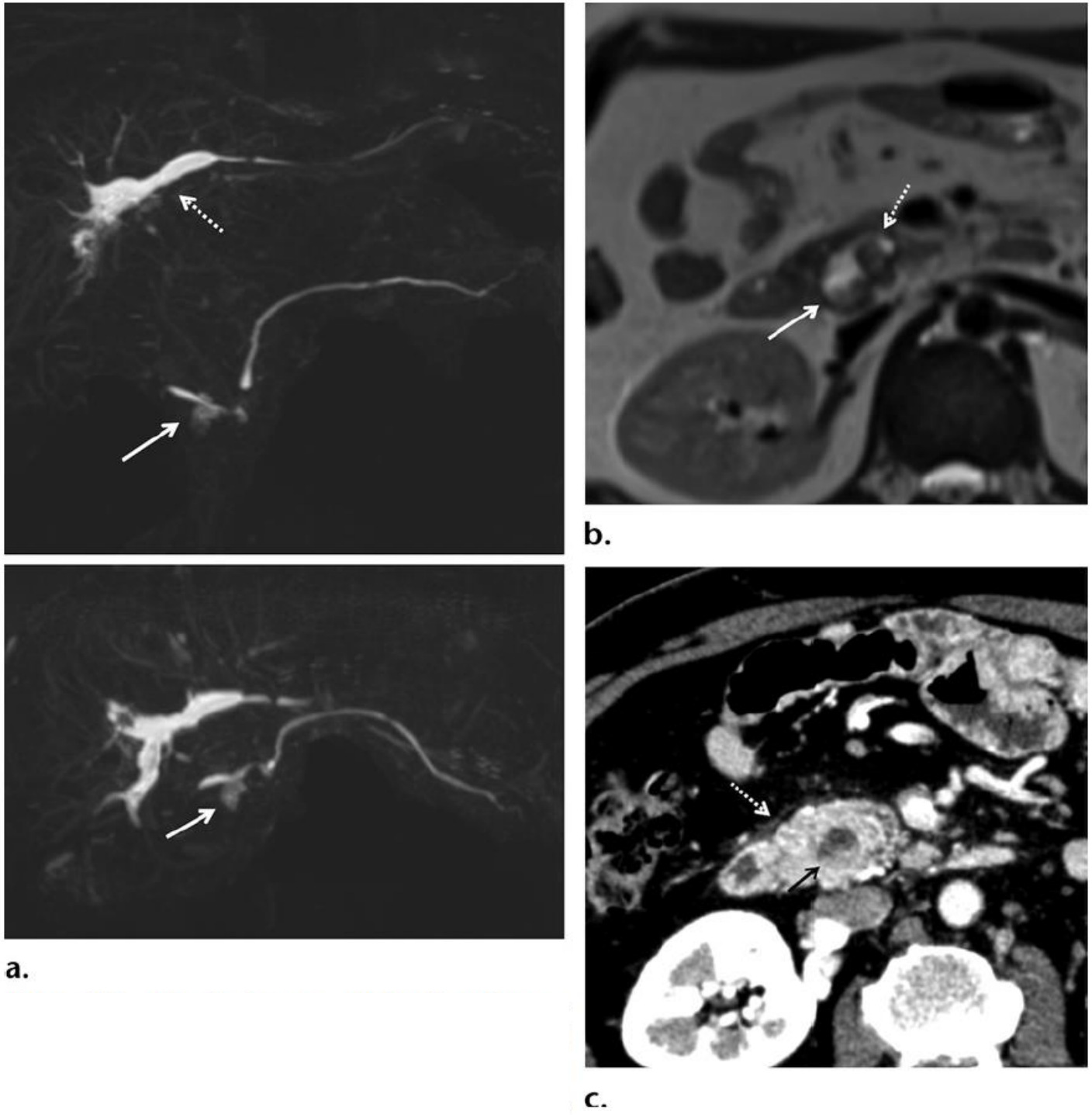

FIG 13

Manejo y tratamiento

Cirugía de disminución del riesgo de cáncer biliar

- Sin importar síntomas
- Parte anexa de hígado (unión conductos) y páncreas (sobre unión de colédoco y W)
- Colédoco y vesícula biliar: sitio más común

- Y de Roux con hepatoyeyunostomía
- Prevención de gastritis por reflujo biliar

En pacientes con PBM sin dilatación biliar

- Colecistectomía profiláctica

Complicaciones posquirúrgicas y seguimiento

- Seguimiento de por vida
- Riesgo no se anula tras cirugía de cáncer biliar en conductos residuales (2%)
- Factores de riesgo para cáncer biliar son
  - colangitis repetida
  - litiasis intrahepática (3-10% posoperatorio)
  - dilatación biliar intrahepática

Desafíos de la imagenología

PBM sin dilatación biliar

- Es desafío por carecer de hallazgos prominentes
- Cáncer biliar o engrosamiento parietal de vesícula biliar

  → MRI o CPRE para descartar PBM

Conclusión

- Rol importante de la radiología en el diagnóstico de PBM y sus complicaciones
- Conocimiento de las características morfológicas de la PBM

Dilatación de la vía biliar extrahepática + engrosamiento parietal de la vesícula biliar → pista temprana

- Seguimiento de pacientes con PBM tras cirugía profiláctica por riesgo de cáncer biliar en conductos remanentes

¡Gracias por su atención!
dh 2020